

آبسه چرکی کبدی عارضه کشنده کولونوسکپی: یک مطالعه موردی

* محمد رضا شیخیان^۱، محمود رضا مهاجری^۲، ربابه پرهیزی^۳

۱. استادیار و متخصص گوارش، دانشکده پزشکی، دانشگاه علوم پزشکی مشهد، مشهد، ایران
۲. دستیار تخصصی داخلی، دانشکده پزشکی، دانشگاه علوم پزشکی مشهد، مشهد، ایران
۳. کارشناس پرستاری، بیمارستان امام رضا (ع)، دانشکده پزشکی، دانشگاه علوم پزشکی مشهد، مشهد، ایران

* نویسنده مسؤول: مشهد، بیمارستان امام رضا (ع)
پست الکترونیک: sheikhianmr2@mums.ac.ir

چکیده

مقدمه: کولونوسکپی اقدام تشخیصی و غربالگری مناسبی برای بیماری‌های مختلف روده بزرگ می‌باشد. برای کولونوسکپی، آماده‌سازی و پاک‌سازی روده بزرگ به منظور مشاهده دقیق داخل لومن روده الزامی است.

هدف: این مقاله گزارش موردی، بیماری مطرح می‌شود که به دنبال کولونوسکپی (با آمادگی نامناسب) دچار آبسه چرکی متعدد کبدی شده است.

روش: بررسی پرونده بستری بیمار در بخش گوارش بیمارستان امام رضا (ع) و بعد از جستجو در سایتهای pub med, Scopus, Medline متوجه شدیم که تاکنون گزارشی از آبسه کبدی متعاقب کولونوسکپی عنوان نشده است.

یافته‌ها: بیمار دیابتی به دنبال کولونوسکپی کامل با بیوپسی (با آمادگی نامناسب) دچار تب، درد شکم، خواب آلودگی شده است. در آزمایشات بیمار لکوسیتوز با شیفت به چپ و اختلال انعقادی داشته است در سی تی اسکن آبسه چرکی متعدد کبدی گزارش شده است. بیمار تحت هیدراسیون و آنتی بیوتیک وریدی وسیع الطیف قرار گرفته اما بعد از ۹۶ ساعت بیمار به درمان حمایتی پاسخ نداده، وارد مرحله شوک سپتیک شده و متأسفانه فوت نمود. پاسخ کشت خون بیمار استاف اورئوس مقاوم به متی سیلین گزارش شد.

نتیجه‌گیری: اگرچه کولونوسکپی یک اقدام تشخیصی مناسب و نسبتاً بی‌خطر می‌باشد اما پزشک معالج باید عوارض نادر کولونوسکپی همیشه مد نظر داشته باشد، به خصوص بیماران با عوامل خطری مانند دیابت قندی، نقص ایمنی، بدخیمی‌های کبد و پیوند کبد باید توجه ویژه‌ای داشته باشد. همچنین باید از انجام کولونوسکپی کامل و اقدامات تشخیصی مانند نمونه برداری یا پولیپکتومی برای بیماران که آمادگی روده‌ای مناسبی برای کولونوسکپی ندارند، خودداری شود.

کلیدواژه‌ها: آبسه چرکی کبد، کولونوسکپی، دیابت قندی

تاریخ دریافت: ۱۳۹۲/۰۴/۰۸

تاریخ پذیرش: ۱۳۹۲/۱۰/۱۹

مقدمه

کولونوسکپی یکی از شایع‌ترین اقدامات تشخیصی بی‌خطر برای غربالگری کانسر کولون در افراد بالای ۵۰ سال می‌باشد. سالانه تقریباً ۱۴ میلیون کولونوسکپی در سال در ایالات متحده آمریکا انجام می‌شود. با وجود این که کولونوسکپی اقدام تشخیصی مناسب و بی‌خطری است؛ اما گاهی عوارض خطرناک و حتی مرگ‌ومیر را به دنبال دارد؛ که پزشک و بیمار باید در جریان آن باشند. عوارض شایع آن شامل خونریزی به میزان ۲/۵-۱/۸ درصد و سوراخ‌شدگی ۲/۱۴-۰/۳۴ درصد گزارش شده است (۱).

یکی از عوارض نادر کولونوسکپی در این مقاله ارایه شده است. کلمات کلیدی آبسه چرکی کبد، کولونوسکپی و دیابت قندی در پایگاه‌های اینترنتی پابمد (Pubmed)، اسکوپوس (Scopus) و مدلاین (Medline) جستجو شد. عوارض نادری از قبیل پارگی طحال (۲)، خونریزی زیرعنبوتیه (۳)، پنوموتوراکس، پنومومدیاستن (۴) و آپاندیسیت (۵) به صورت موردی گزارش شده است؛ اما تاکنون گزارشی از آبسه کبدی به دنبال کولونوسکپی گزارش نشده است.

انتشار هماتوژن میکروارگانیزم از منشأ داخل شکم و به دنبال سپتی‌سمی، یکی از عوارض نادر آن محسوب می‌شود؛ به همین دلیل، آمادگی دادن کافی بیمار به منظور انجام کولونوسکپی ضروری است. هدف از گزارش مورد ارایه شده، تأکید بر توجه کافی به پرب کامل روده در این بیماران به خصوص بیماران با عوامل خطری همچون ضعف ایمنی و نیز دیابت - که خود باعث ضعف ایمنی می‌شود - می‌باشد.

گزارش مورد

آقای ۵۶ ساله با سابقه دیابت کنترل شده با شکایت اصلی درد قسمت فوقانی شکم به بخش گوارش بیمارستان امام‌رضاع (ع) مراجعه نمود. بیمار علاوه بر درد شکم، از تهوع، استفراغ، تب و خواب‌آلودگی نیز شاکی بود. بیمار در زمان مراجعه، کمی لتارژیک بود. فشارخون سیستول و دیاستول به ترتیب ۱۰۰ و ۸۰ میلی‌متر جیوه، تعداد تنفس و ضربان قلب به ترتیب ۱۹ و ۱۱۰ در دقیقه و درجه حرارت بدن وی ۳۹/۵ درجه سانتی‌گراد بود.

در معاینه قفسه سینه، سوپل ۲/۶ در کناره استرنال چپ شنیده می‌شد. در معاینه شکم نرم همراه با تندرns و گاردینگ ارادی در ناحیه فوقانی راست شکم وجود داشت. بقیه موارد معاینه فیزیکی طبیعی بود.

در بررسی تاریخچه پزشکی بیمار، سابقه دیابت نوع دو از ۳ سال قبل داشته؛ که تحت کنترل بوده است و قرص متفورمین دو بار در روز مصرف می‌کرد. بیمار به دلیل باریک شدن قطر مدفوع

(تغییر اجابت مزاج) از دو ماه اخیر به فوق تخصص گوارش مراجعه داشته و کاندید کولونوسکپی شده بود. بیمار از روز بعد از انجام کولونوسکپی، ضعف و بی‌حالی داشته و دو روز بعد از کولونوسکپی دچار بدی حال عمومی، لتارژی، درد شکمی و تب شده؛ که به اورژانس مراجعه داشته است.

در گزارش شرح کولونوسکپی خاطرنشان شده بود که آمادگی بیمار نامناسب بوده است؛ اما پزشک معالج کولونوسکپی کامل برای بیمار انجام داده و کولونوسکپی بیمار بدون هیچ‌گونه اشکال تکنیکی انجام شده است. یک پولیپ Diminutive در سیگموئید مشاهده شد؛ که پزشک معالج پولیپ را به وسیله پنس نمونه‌گیری برداشته است.

پاسخ آزمایش‌های بیمار در زمان پذیرش به شرح زیر بود: شمارش گلبول‌های سفید ۱۹ هزار در میلی‌متر مکعب با شیفیت به چپ (نوتروفیل ۹۰ درصد)، هماتوکریت ۴۱ درصد، تعداد پلاکت ۷۰ هزار در میلی‌متر مکعب، PT برابر با ۱۸ (با زمان کنترل ۱۲)، بیلی‌روبین توتال ۲۶۰ میکرومول در لیتر (مستقیم ۱۷۰ میکرومول در لیتر)، گلوکز ۴/۵ میلی‌مول در لیتر، سدیم ۱۱۷ میلی‌مول در لیتر، پتاسیم ۴ میلی‌مول در لیتر، آمینوترانسفراز آسپارات ۵۱ واحد در لیتر، آلانین آمینوترانسفراز ۲۱ واحد در لیتر، آلکالین فسفاتاز ۳۷۰ واحد در لیتر، کراتینین ۱/۳ و اوره ۳۵ بود.

پاسخ آزمایش‌های عامل روماتوئید و سرولوژی بروسلوز و آزمایش‌های آمیلاز و لیپاز و آنتی ژن کارسینوآمبریوئید طبیعی گزارش شد.

هیدراسیون و تجویز آنتی‌بیوتیک وریدی وسیع‌الطیف (مروپنم به میزان یک گرم هر هشت ساعت) برای بیمار شروع شد. آزمایش کشت خون و ادرار انجام شد. در گزارش رادیوگرافی قفسه سینه، اندازه قلب طبیعی و فیلد ریه‌ها پاک بود. در خصوص سونوگرافی شکم و لگن، اندازه کبد ۱۷۰ میلی‌متر (وجود هپاتومگالی)، اندازه طحال طبیعی، کیسه صفرا بدون سنگ و اسلاژ، اندازه مجرای صفراوی ۴ میلی‌متر گزارش شد. اندازه کلیه‌ها طبیعی، فاقد سنگ، مجاری ادراری و مثانه طبیعی و اندازه پروستات ۲۲ میلی‌متر گزارش شد.

سی‌تی‌اسکن با ماده حاجب خوراکی و تزریقی به دلیل عدم قطع تب، برای بیمار انجام شد؛ که در نتیجه، ضایعات هایپودانس متعدد با اندازه‌های متفاوت با حداکثر قطر ۰/۸ میلی‌متر، به نفع آبسه متعدد در کبد گزارش شد. ضایعات کبدی مناطق مرکزی هایپودانس با Enhancement محیطی داشت (شکل ۱).

استاف اورئوس مقاوم به متی‌سیلین گزارش شد؛ که متأسفانه بعد از فوت بیمار آماده شد.

بحث

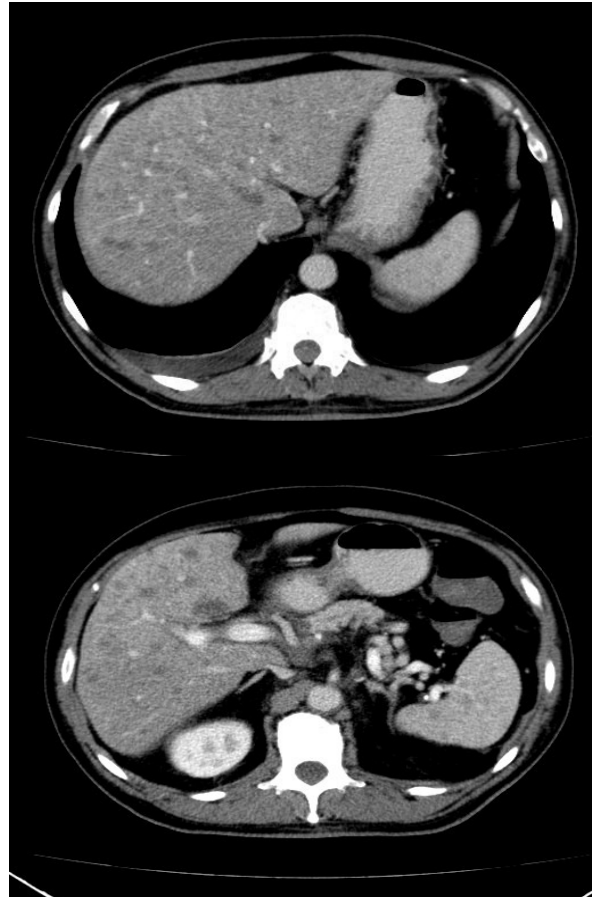
در سی‌تی‌اسکن با ماده حاجب خوراکی و تزریقی بیمار، ضایعات هایپودانس متعدد با اندازه‌های متفاوت با قطر بین ۰/۱ تا ۰/۸ میلی‌متر با مناطق مرکزی هایپودانس با Enhancement محیطی به نفع آبسه متعدد در کبد گزارش شد. این بیمار که قبلاً خوب بود با تب و لرز و درد شکم مراجعه کرد. با کنار هم گذاشتن مجموع علائم بالینی و رادیولوژیک، آبسه کبد مطرح شد.

علائم آبسه کبد شامل تب، لرز و درد ناحیه فوقانی راست شکم است. تظاهر بیماری معمولاً حاد است؛ گرچه برخی مواقع به صورت مزمن و تدریجی بروز می‌کند و همچنین بروز سپسیس نادر است. دو علت شایع آبسه کبد، آبسه چرکی کبد و نیز آمیب است. افتراق بین این دو مهم است؛ چون پیش‌آگهی، نحوه بررسی و درمان آن‌ها متفاوت است. پاتوژن‌های متفاوت در ارتباط با آبسه کبدی گزارش شده است؛ که بعضی هماتوژن و برخی ناشی از گسترش از منبع داخل شکمی است.

بوک و همکاران باکتری‌های مختلط هوازی و بی‌هوازی را در آبسه‌های کبدی گزارش نمودند. ایشریشیاکولای و استاف‌اورئوس شایع‌ترین هوازی‌ها بود (۶). در مطالعات دیگر، C. Jejuni و Y. Enterocolitica نیز به عنوان آبسه‌های کبدی مطرح شده است (۷). بیماری باکتری‌میک استافیلوکوکی در بالغین و اغلب از منشأ پوست یا بافت نرم رخ می‌دهد؛ اغلب باعث عفونت در استخوان یا مفصل می‌شود؛ ولی آبسه کبد و طحال نیز گزارش شده است.

به طور کلی، استافیلوکک یکی از علل شایع آبسه کبدی - به خصوص وقتی هر دو کبد و طحال درگیرند - محسوب می‌شود و معمولاً بیماری زمینه‌ای داخل شکمی وجود ندارد؛ گرچه گاهی از منشأ رودهای و به ندرت به دنبال دستکاری‌های داخل شکمی گزارش شده است (۸). عفونت استافیلوکوکی در این بیمار بسیار مورد توجه قرار گرفت.

آبسه‌های چرکی به وسیله برایت (Bright) در سال ۱۹۶۳ گزارش شد و اوچسندر (Ochsner) در سال ۱۹۳۸، روش درناژ جراحی را به عنوان درمان آبسه مطرح نمود. آبسه‌های چرکی کبد در ۱/۴-۰/۳ درصد از اتوپسی‌ها یافت می‌شود. دیابت قندی، نقص ایمنی، آنمی سلول‌های داسی‌شکل، بدخیمی‌ها، پیوند کبد به عنوان عوامل خطر آبسه کبدی محسوب می‌شود. منشأ عفونت اکثر آبسه‌های چرکی کبد، منشأ صفراوی یا رودهای دارد. حدود ۱۰ درصد از آبسه‌های چرکی کبد به دنبال باکتری‌می از طریق شریان کبدی به کبد می‌رسد.



شکل ۱: دو نمای سی‌تی‌اسکن شکم و لگن با کنتراست خوراکی و وریدی

با توجه به نمای سی‌تی‌اسکن و شرایط ناپایدار علائم حیاتی بیمار، آنتی‌بیوتیک وانکوماسین (یک گرم هر ۱۲ ساعت) به درمان اضافه شد. حال عمومی بیمار در روز سوم وخیم‌تر بود. بیمار دچار افت سطح هوشیاری در حد پاسخ به تحریک دردناک شده بود؛ کاندید بستری در بخش مراقبت‌های ویژه شد؛ اما متأسفانه، تخت خالی وجود نداشت و وسایل احیاء بر بالین بیمار آماده شد.

از لحاظ علائم حیاتی بیمار، میزان فشارخون سیستول و دیاستول به ترتیب ۸۰ و ۴۰ میلی‌متر جیوه، تعداد تنفس و ضربان قلب به ترتیب ۲۸ و ۱۲۵ در دقیقه و درجه حرارت بدن ۴۰ درجه سانتی‌گراد بود.

از نظر نتایج آزمایشگاهی، شمارش گلبول‌های سفید ۲۲۶۰۰ میلی‌متر مکعب با شیفیت به چپ (نوتروفیل ۹۰ درصد)، هماتوکریت ۳۶ درصد، تعداد پلاکت ۵۲۰۰۰ در میلی‌متر مکعب و زمان پروترومبین ۲۳ دقیقه (با زمان کنترل ۱۲) بود. بعد از ۹۶ ساعت، بیمار به درمان حمایتی (سرم‌تراپی و آنتی‌بیوتیک‌های وسیع‌الطیف همچون مروپنم و وانکوماسین) پاسخ نداد، وارد مرحله شوک سپتیک شد و فوت نمود. پاسخ کشت خون بیمار

ارایه گردید. دکتر ساریواستا در سال ۲۰۰۴ موردی از آپاندیسیت به دنبال کولونوسکپی را گزارش نمود و دمیدن بیش از حد هوا به داخل روده و ایجاد باروتروما را علت احتمالی آن دانست (۵). کاپلانی در سال ۲۰۰۸ به بررسی هماتوم و پارگی طحال متعاقب کولونوسکپی پرداخت و اظهار داشت که پزشک همواره باید به فکر عوارض نادر کولونوسکپی باشد. این عوارض به دنبال کولونوسکپی ساده، نادر می‌باشد؛ اما در کولونوسکپی با بیوپسی یا کولونوسکپی با پولیپکتومی به ترتیب، خطر عوارض بیشتر می‌شود. اگر بیمار به دنبال کولونوسکپی دچار درد شکم یا قفسه سینه و آنمی و یا افت فشارخون شود؛ باید از نظر این عارضه مهلک (پارگی طحال) اقدامات تشخیصی انجام گردد (۱). همین نتایج نیز در این مطالعه به دست آمد؛ که پزشک معالج عوارض نادر کولونوسکپی را باید همواره مد نظر داشته باشد (بیمار باید قبل از انجام پروسیجر، در جریان چگونگی انجام و عوارض احتمالی آن باشد). به خصوص در بیماران دارای عوامل خطری مانند دیابت قندی، نقص ایمنی، بدخیمی‌های کبد و پیوند کبد، باید توجه ویژه‌ای داشته باشد.

این گزارش موردی در نوع خود منحصر به فرد است؛ چون تاکنون گزارشی از آبسه کبدی متعاقب کولونوسکپی ارایه نشده است. مکانیسم فرضی که می‌توان برای این بیمار متصور شد این که از آن جایی که بیمار آمادگی روده‌ای مناسب نداشته و حین کولونوسکپی دستکاری و بیوپسی شده است؛ احتمال باکتری می‌گذرا برای وی وجود دارد و به طور نادر، سپسیس و باکتری می‌از منشا روده‌ای متعاقب کولونوسکپی گزارش شده است (۹)؛ چون درناژ وریدی روده بزرگ به مزانتریک تحتانی است و در امتداد به ورید پورت می‌ریزد؛ می‌توان متصور شد که در بیماری که از نظر سیستم ایمنی، مستعد آبسه کبدی می‌باشد (بیماران دیابتی)، باکتری می‌گذرا از طریق ورید پورت در کبد، ایجاد آبسه پیوژن کبدی نماید.

بنابراین، توصیه می‌شود که پزشکان برای بیمارانی که آمادگی روده‌ای مناسبی برای کولونوسکپی ندارند، از انجام کولونوسکپی کامل و اقدامات تشخیصی مانند نمونه‌برداری یا پولیپکتومی خودداری کنند.

همچنین بیمار باید بعد از کولونوسکپی تحت نظر باشد؛ تا در صورت بروز هر گونه مشکلی (ضعف، تب، درد شکم و افت فشارخون)، تحت اقدامات تشخیصی مربوطه قرار گیرد؛ چرا که تشخیص زودرس به بهبود سریعتر بیمار و جلوگیری از عوارض مهلک و مرگومیر کمک می‌نماید.

تشکر و قدردانی

به این وسیله، از معاونت محترم پژوهشی دانشگاه علوم پزشکی مشهد، کارکنان محترم بخش گوارش بیمارستان امام‌رضاع(ع)

در اکثر موارد، عامل آبسه کبد، بیش از یک ارگانیزم عفونی می‌باشد؛ که شایع‌ترین عامل عفونی، باکتری‌های هوازی گرم منفی روده‌ای و ای‌کولای می‌باشد. تشخیص زودهنگام، درمان مناسب آنتی‌بیوتیک و درناژ مؤثر موجب کاهش مرگومیر ناشی از آبسه‌های چرکی کبد می‌شود. در غیر این صورت، میزان مرگومیر آن بالاست. درمان آنتی‌بیوتیکی باید شامل خانواده پنی‌سلین‌ها باشد؛ که بر علیه ای‌کولای، کلیسیلا، باکتریوئیدها، آنتروکوک و استرپتوکوک بی‌هوازی مؤثر می‌باشد.

آنتی‌بیوتیک‌ها به تنهایی در معدودی از بیماران مؤثر است و اکثر بیماران نیاز به درناژ تحت هدایت سونوگرافی یا سی‌تی‌اسکن دارند. در گذشته، با وجود اقدامات درمانی تهاجمی، مرگومیر بالا بوده است (۸۰-۶۰ درصد). شیوع آبسه کبدی نسبت به گذشته تغییری نکرده است و این عفونت بدون درمان، همچنان کشنده می‌باشد. اما در حال حاضر، میزان مرگومیر با پیشرفت تکنیک‌های جدید رادیولوژیک، بهبود شناخت میکروبیولوژی عامل آبسه و پیشرفت تکنیک‌های درناژ و همچنین بهبود اقدامات حمایتی کاهش پیدا کرده و به ۳۰-۵ درصد رسیده است (۹).

در حال حاضر، علی‌رغم تمام پیشرفت‌ها، مرگومیر کلی متعاقب آبسه‌های متعدد کبدی، انسداد صفراوی بدخیم، درناژ ناکافی و نقص ایمنی بالا می‌باشد. در این بیمار، به دلیل آبسه‌های متعدد با اندازه کوچک، درناژ مقدور نبود و بیمار به دنبال آبسه‌های متعدد چرکی کبد دچار شوک سپتیک شد و فوت نمود.

نتیجه‌گیری

کولونوسکپی روش استاندارد طلایی شناخت ضایعات خوش‌خیم و بدخیم کولون می‌باشد. انجام کولونوسکپی نیاز به آماده‌سازی روده دارد؛ که به این شرح است: ابتدا رژیم غذایی بیمار در دو روز قبل از کولونوسکپی به صورت رژیم مایعات می‌شود و از خوردن هرگونه غذای جامد اجتناب می‌کند. بیمار باید ۴ بسته پودر سولفات منیزیم یا پلی‌اتیلن‌گلیکول (بسته به تجربه پزشک) و شربت سناگراف یا روغن کرچک را در طی این دو روز استفاده نماید. توصیه می‌شود که بیمار مصرف آب فراوان و تحرک کافی داشته باشد، تا تخلیه روده‌ها به خوبی صورت پذیرد.

با وجود این که کولونوسکپی یک اقدام تشخیصی مناسب و نسبتاً بی‌خطر به منظور غربالگری سرطان کولون و تشخیص سایر بیماری‌های کولون می‌باشد؛ اما عوارض شایع و وخیم آن از قبیل خونریزی و سوراخ‌شدگی روده به وضوح شناخته شده است. اولین گزارش موردی از پارگی طحال ناشی از کولونوسکپی در سال ۱۹۹۴ بوده است. در سال‌های بعد، گزارشات موردی به طور پراکنده از عوارض نادر کولونوسکپی

مشهد به خاطر همکاری بی‌دریغ‌شان و تمامی عزیزانی که ما را

در طی این مطالعه یاری نمودند، تقدیر و تشکر می‌گردد.

References

1. Cappellani A, Di Vita M, Zanghì A, Cavallaro A, Alfano G, et al. Splenic Rupture After Colonoscopy: Report of a Case and Review of Literature. *World J Emerg Surg.* 2008; 10(3): 8.
2. Murariu D, Takekawa S, Furumoto N. Splenic Rupture: A Case of Massive Hemoperitoneum Following Therapeutic Colonoscopy. *Hawaii Medical Journal* 2010; 69 (6): p140.
3. Erden M, Onder E, Doğan S, Güngör A, Celbek G, et al. An Unusual Mortal and Unpredicted Complication of Colonoscopy: Severe Subrachnoid Haemorrhage: Case Report. *Türkiye Klinikleri J Gastroenterohepatol.* 2011; 18(1):51-4.
4. Tam W C, Pollard I, Johnson R D. Case Report: Pneumomediastinum and Pneumothorax Complicating Colonoscopy. *J Gastroenterol Hepatol.* 1996 Aug; 11 (8):789-92.
5. Srivastava V, Pink J, Swarnkar A, et al. Colonoscopically Induced Appendicitis. *Colorectal Dis.* 2004; 6 (2): 124-5.
6. Farrer W, Kloser P, Ketyer S. Yersinia Pseudotuberculosis Sepsis Presenting as Multiple Liver Abscesses. *Am J Med Sci* 1988; 295:129-32
7. Verbanck J, Ponette J, Verbanck M, Vandewiele I, Segart M. Sonographic Detection of Multiple Staphylococcus Aureus Hepatic Microabscesses Mimicking Candida Abscesses. *J Clin Ultrasound* 1999; 27:478-81
8. Zheng RQ, Kudo M, Ishikawa E, Zhou P. Multiple Tuberculous Abscesses of the Liver and the Brain in a Patient with Acute Leukemia. *J Gastroenterol* 2004; 39:497-9
9. Liu CH, Gervais DA, Hahn PF, et al. Percutaneous Hepatic Abscess Drainage: Do Multiple Abscesses or Multiloculated Abscesses Preclude Drainage or Affect Outcome? *J Vasc Interv Radiol.* 2009; 20:1059.

Pyogenic Liver Abscess as a Fatal Complication of Colonoscopy: a case report

*Mohammad Reza Sheikhian¹, Mahmoud Reza Mohajer koohestani², Robabeh Parhizi³

1. Assistant Professor of Gastroenterologists, School of Medicine, Mashhad University of Medical Sciences, Mashhad, Iran
2. Assistant of Internal Medicine, School of Medicine, Mashhad University of Medical Sciences, Mashhad, Iran
3. Nurse, department of endoscopy, Imam Reza Hospital, School of Medicine, Mashhad University of Medical Sciences, Mashhad, Iran

* Corresponding author, Email: Sheikhianmr2@mums.ac.ir

Abstract

Background: Colonoscopy is a safe and routinely-performed diagnostic and screening procedure for different colorectal diseases. The diagnostic and screening colonoscopy for is different for colon diseases. In order for colonoscopy, colon cleansing is required to prepare a detailed view into the intestinal lumen.

Aim: This is a case report study of a patient with multiple pyogenic liver abscesses following colonoscopy (unprep).

Methods: After studying hospital records of patient in GI section of Imam Reza Hospital and searching the websites, pubmed, Scopus, and Medline, we found no earlier reports of liver abscess after colonoscopy.

Results: A diabetic patient suffered from fever, abdominal pain and drowsiness following unprepared full colonoscopy with biopsy. In laboratory tests leukocytosis with a shift to left and coagulopathy were reported. CT scan showed multiple pyogenic liver abscesses. The patient received broad-spectrum intravenous antibiotics and hydration, but after 96 hours, the patient did not respond to supportive treatment and died due to septic shock. Methicillin-resistant staphylococcus aureus was reported in blood culture.

Conclusion: Although colonoscopy is a convenient and relatively safe diagnostic procedure, doctors should always consider rare complications of colonoscopy, especially in patients with risk factors such as diabetes mellitus, immunodeficiency and malignancies of the liver and liver transplantation. In addition, complete colonoscopy and other diagnostic procedures such as biopsy or polypectomy in patients with inadequate bowel preparation for colonoscopy should be avoided.

Keywords: pyogenic liver abscess, colonoscopy, diabet mellitus

Received: 29/06/2013
Accepted: 09/01/2014